



ВЕНТРАЛЬНЫЕ СТАБИЛИЗИРУЮЩИЕ И ДЕКОМПРЕССИВНО-СТАБИЛИЗИРУЮЩИЕ ОПЕРАЦИИ ПРИ РАЗНЫХ КЛИНИЧЕСКИХ ВАРИАНТАХ СПОНДИЛОЛИСТЕЗА

А.А. Луцук¹, А.Г. Епифанцев², Г.Ю. Бондаренко¹

¹Новокузнецкий государственный институт усовершенствования врачей

²Городская клиническая больница № 1, Новокузнецк

Цель исследования. Анализ клинических вариантов поясничного спондилолистеза и дифференцированного выбора вентральных стабилизирующих и декомпрессивно-стабилизирующих оперативных вмешательств.

Материал и методы. Выполнены вентральные стабилизирующие и декомпрессивно-стабилизирующие операции 142 пациентам с поясничным спондилолистезом. Наряду с клинико-неврологическим и инструментальным исследованиями, у 44 пациентов перед операцией использовали пункционные методы диагностики с целью воспроизведения рефлекторно-болевого синдромов и их ликвидации.

Результаты. Поясничный спондилолистез клинически проявляется не только признаками сегментарной нестабильности, но и рефлекторно-болевыми и/или компрессионными синдромами. Разработана и успешно применена методика передней декомпрессии корешков спинно-мозговых нервов, сдавленных при спондилолистезе сопутствующими грыжами дисков или задневерхним углом тела нижележащего позвонка.

Заключение. Использование переднебокового забрюшинного доступа создает оптимальные условия не только для вправления позвонка и полноценного межтелового спондилодеза пористым имплантатом из NiTi, но и для декомпрессии сдавленного корешка. Определение хирургической тактики должно зависеть от клинических вариантов заболевания.

Ключевые слова: вентральные операции при спондилолистезе, клинические варианты.

ANTERIOR STABILIZATION AND DECOMPRESSION-STABILIZATION SURGERIES FOR DIFFERENT CLINICAL VARIANTS OF SPONDYLOLISTHESIS

A.A. Lutsik, A.G. Epifantsev, G.U. Bondarenko

Objective. To analyze clinical variants of lumbar spondylolisthesis and differentiated choice of anterior stabilization and decompression-stabilization surgeries.

Material and Methods. Anterior stabilization and decompression-stabilization surgeries were performed in 142 patients with lumbar spondylolisthesis. In 44 patients the clinical neurological and instrumental examinations were supplemented by preoperative diagnostic puncture to reproduce reflex pain syndromes and their elimination.

Results. Clinical presentation of lumbar spondylolisthesis includes not only segmentary instability, but also reflex pain and/or compression syndromes. The method of anterior decompression of spinal nerve roots compressed by concomitant disc hernias or by posterior-upper edge of subjacent vertebral body was developed and successfully used.

Conclusion. Anterolateral retroperitoneal approach provides optimum conditions not only for vertebra reposition and solid interbody fusion with porous TiNi implant, but also for decompression of a compressed nerve root. The choice of surgical approach should depend on clinical variant of the disease.

Key Words: anterior surgery for spondylolisthesis, clinical variants.

Hir. Pozvonoc. 2010;(4):48–54.

Компрессионные и рефлекторно-болевого синдромы при спондилолистезе, методы лечения спондилолистеза, сочетающегося со спондилоартрозом и грыжами межпозвонковых дисков,

до сих пор недостаточно изучены. В хирургии осложненного поясничного спондилолистеза существует три основных направления:

1) задняя декомпрессия и комбинированная стабилизация: задний межтеловый спондилодез кейджами в сочетании с транспедикулярной фиксацией (ТПФ) пораженно-

А.А. Луцук, д-р мед. наук, проф., зав. кафедрой нейрохирургии; А.Г. Епифанцев, канд. мед. наук, доцент кафедры нейрохирургии, зав. нейрохирургическим отделением; Г.Ю. Бондаренко, канд. мед. наук, зав. нейрохирургическим отделением.

го сегмента позвоночника [9, 10, 12–15];

- 2) вентральные декомпрессивно-стабилизирующие операции;
- 3) сочетание задней декомпрессии и редукции позвонка с последующим передним межтеловым спондилодезом костью, кейджами, пористыми NiTi или пластмассовыми имплантатами.

Доказано, что изолированное применение ТПФ не обеспечивает образования межтелового костного блока, без которого в отдаленном периоде часто возникают рецидив нестабильности в связи с несостоятельностью конструкций и компрессия корешков [1–3, 5, 17, 20]. Некоторые хирурги не могут преодолеть психологический барьер перед вентральными вмешательствами, необоснованно считая их небезопасными. Сторонники же вентральных операций, наоборот, считают декомпрессию и межтеловой спондилодез из позвоночного канала более травматичными для корешков, так как они сопряжены с формированием эпидурального фиброза и рецидивами грыж дисков у 7–27% оперированных [4, 5, 9, 11, 16, 19]. В литературе появляется все больше публикаций, свидетельствующих об осложнениях и реоперациях (до 21%) после дорсальных вмешательств [2, 5, 9, 19].

Не решена проблема профилактики дистрофического поражения соседних с оперированными позвоночно-двигательных сегментов из-за нарастания их перегрузки. Нет проспективных рандомизированных контролируемых исследований по сравнительной оценке вентральных и дорсальных декомпрессивно-стабилизирующих оперативных вмешательств при осложненных формах спондилолистеза.

Цель исследования — анализ клинических вариантов поясничного спондилолистеза и дифференцированного выбора вентральных стабилизирующих и декомпрессивно-стабилизирующих оперативных вмешательств.

Материал и методы

В Новокузнецкой нейрохирургической клинике переднебоковые и передние забрюшинные доступы к поясничному отделу позвоночника используют около 50 лет [8]. Накоплен значительный опыт их применения и при спондилолистезе: за последние три года прооперированы 142 пациента с поясничным спондилолистезом (табл. 1, 2).

Спондилолизный и дегенеративно-дистрофический спондилолистез II–III ст. отметили у большинства больных молодого и зрелого возраста.

Клинико-неврологическое обследование дополняли обзорной и функциональной спондилографией, КТ и/или МРТ, четверти больных выполнили электромиографию. С целью выявления источника патологической импульсации, формирующей рефлекторно-болевые синдромы, 44 пациентам перед операцией применили пункционные методы диагностики (рис. 1). При введении раствора в клинически актуальные межпозвоночные диски или к пара-

женным дугоотростчатым суставам воспроизводили характерную боль: пациент как бы узнавал свою боль по характеру и локализации.

Наряду с синдромом нестабильности позвоночника, у пациентов зарегистрировали различные рефлекторно-болевые (некомпрессионные) и компрессионные синдромы: корешковый компрессионный синдром (48 больных); синдром сдавления конского хвоста, или кауда-синдром (3); дискогенная миелорадикулоишемия, обусловленная сдавлением терминальной корешковомедулярной артерии Депрож-Готтерона, кровоснабжающей конус спинного мозга (2).

При хирургическом лечении спондилолистеза решали следующие задачи:

- осуществление редукции позвонка (по возможности);
- обеспечение полноценной декомпрессии нервно-сосудистых образований позвоночного канала у пациентов с компрессионными синдромами;
- создание первично-надежной, не утрачиваемой в отдаленном

Таблица 1

Распределение пациентов по степени и виду спондилолистеза, п

Степень спондилолистеза (по Meyerding и Митбрейту)	Вид спондилолистеза		
	диспластический	спондилолизный	инволютивный и травматический
I	0	10	9
II	8	15	16
III	9	39	9
IV	6	12	1
V (спондилоптоз)	4	3	1

Таблица 2

Распределение пациентов по степени и уровню спондилолистеза, п

Степень спондилолистеза (по Meyerding и Митбрейту)	Уровень спондилолистеза		
	L ₄	L ₅	L ₆
I	7	12	—
II	12	27	—
III	15	39	3
IV	3	14	2
V (спондилоптоз)	0	8	—

периоде фиксации позвоночно-двигательных сегментов, ведущей к вторичному костному блоку;

- осуществление перед операцией лечебного воздействия на патологические изменения в смежных межпозвонковых дисках и дуго-

отростчатых суставах, формирующих рефлекторные болевые синдромы.

Если в прошлом в клинике переднебоковые доступы использовали исключительно для межтелового спондилодеза, то после 1972 г. стали выполнять

вентральные декомпрессивно-стабилизирующие вмешательства, которые направлены на ревизию позвоночного канала спереди и радикальное удаление из него компрессирующих субстратов: сопутствующих грыж дисков (рис. 2) или задневерхнего угла

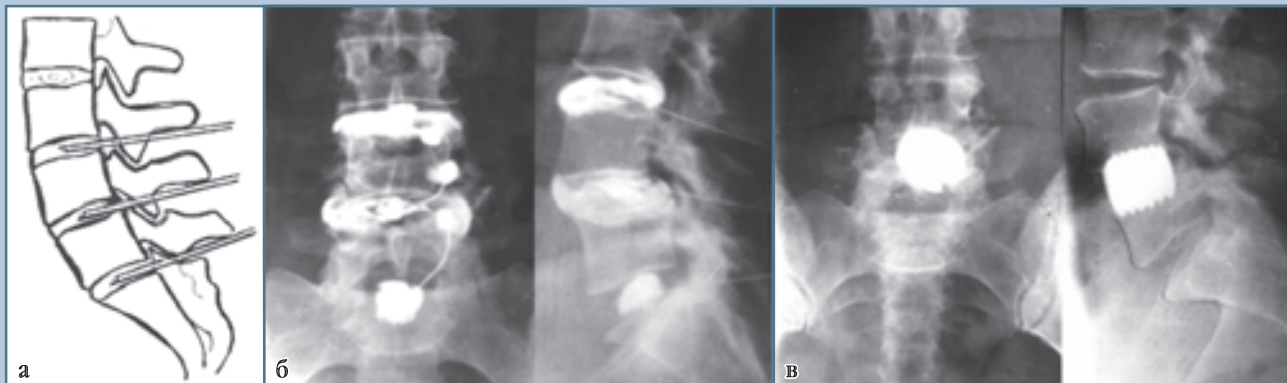

Рис. 1

Данные пациента Б., 36 лет, которому выполнена пункционная лечебно-диагностическая манипуляция в комплексе лечения спондилолистеза:

а – схема пункции поясничных дисков;

б – рентгенограммы, выполненные в ходе предоперационной пункционной лечебно-диагностической манипуляции с целью выявления источника рефлекторно-болевых синдромов и дерекцепции клинически актуальных дисков;

в – рентгенограммы после удаления грыжи диска L_4-L_5 , редукции L_4 позвонка переднебоковым забрюшинным доступом и межтелового спондилодеза пористым имплантатом из NiTi

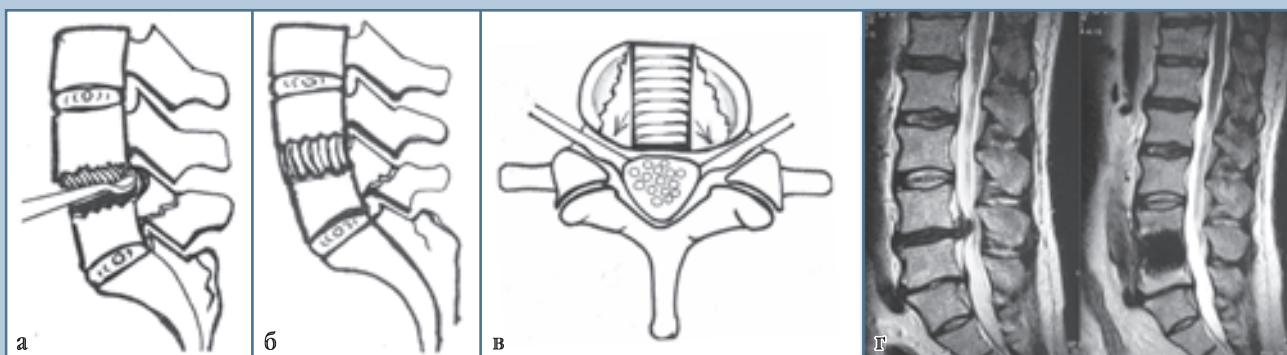


Рис. 2

Схемы и МРТ при вентральной декомпрессивно-стабилизирующей операции, выполненной в случае сочетания спондилолистеза с грыжей диска:

а – удаление грыжи диска после дискэктомии и вскрытия спереди позвоночного канала;

б – расклинивающий межтеловой спондилодез пористым имплантатом из NiTi, имеющим крупную винтовую нарезку;

в – грыжа диска L_5-S_1 ;

г – межтеловой спондилодез пористым имплантатом из NiTi после удаления грыжи диска

тела нижележащего позвонка, через который могут перегибаться корешки при неполной редукции позвонков (рис. 3). Межтеловой спондилодез является лишь заключительным этапом этой операции.

Для передних декомпрессивно-стабилизирующих операций на пояснично-крестцовом уровне разработан передний поперечный надлобковый забрюшинный доступ (рис. 4), который имеет следующие существенные преимущества по сравнению с переднебоковым реберно-паховым доступом:

- уменьшение глубины (7,5 см вместо 10,0 см; $p < 0,001$) и длины (11,5 см вместо 18,0 см; $p < 0,001$) раны;
- увеличение угла наклона оси операционного действия до 85° ;
- увеличение угла операционного действия по ширине до 80° ;
- увеличение зоны хирургического интереса (23 см^2 вместо 13 см^2 ; $p < 0,001$).

В случаях сдавления нервно-сосудистых образований производили высверливание межтелового паза до позвоночного канала, идущего сверху вниз из тела смещенного позвонка через диск в нижележащий позвонок. С помощью микрохирургической техники и увеличивающей оптики удаляли из позвоночного канала грыжу диска, костно-хрящевые компрессирующие субстраты. Важно отметить, что легко удаляли даже фораминальные грыжи, которые, как известно, технически трудно убрать из оперативных доступов задней направленности. Для этого производили более тщательную резекцию заднебоковых отделов межпозвонкового диска вместе с прилежащим участком фиброзного кольца и тел позвонков. После удаления фораминальной грыжи в межпозвонковом отверстии видно, как корешок расправился и свободно лежит в отверстии. Аналогичным образом резецировали заднелатеральный угол нижележащего позвонка, если через него перегибается корешок, формируя компрессионный радикулярный синдром.

После дискэктомии, декомпрессии и формирования опорного меж-

телового ложа осуществляли редукцию и реклинацию позвоночника специальным деклинатором и выдвижным валиком операционного стола. При большой степени смещения позвонка не стремились добиться полной реклинации и редукции. Считаем, что важнее получить надежное сращивание позвонков и декомпрессию, если сдавлены нервно-сосудистые структуры.

В образовавшийся межтеловой канал вкручивали армированный пористый NiTi имплантат, диаметр которого несколько превышал высоту межтелового паза.

Задний доступ в позвоночный канал использовали в следующих редких случаях:

- 1) при небольшой степени смещения позвонка, когда преобладала грубая компрессия корешка мигрирующей грыжей диска, – 2 пациента;
- 2) при сочетании спондилолистеза с латеральным стенозом, вызывающим грубую компрессию корешков и/или корешковомедуллярной артерии Демпф-Готтерона костными разрастаниями суставных отростков, – 10 пациентов, в том числе у 5 было сочетание стеноза с большой мигрирующей грыжей, вызывающей кауда-синдром (3) и миелорадикулоишемию (2);
- 3) при сочетании спондилолистеза I–II ст. с рубцовым процессом, являющимся основной причиной грубой компрессии нервно-сосудистых образований позвоночного канала, – 2 пациента, ранее оперированных по поводу грыж дисков.

В указанных случаях декомпрессию корешков и сосудов завершали задним межтеловым спондилодезом кейджами или пористыми имплантатами из NiTi в сочетании с ТПФ или без нее.

Переднюю стабилизирующую операцию (вентральную дискэктомию, редукцию и межтеловой спондилодез пористым армированным имплантатом из NiTi) выполнили 86 больным, у которых не было компрессионных синдромов, переднюю декомпрессивно-стабилизирующую операцию – 42 больным, у которых корешки

были сдавлены грыжами дисков (25) или задневерхним углом тела нижележащего позвонка (17).

Результаты и их обсуждение

Клиническое состояние оперированных больных по шкале Prolo et al. [18] соответствовало 3–4 баллам. Выраженность боли не всегда зависела от степени смещения позвонка и степени подвижности в пораженном позвоночно-двигательном сегменте. В большинстве случаев боль локализовалась в пояснично-крестцовом отделе позвоночника, в 45 – в крестце и копчике, в 16 – во всем позвоночнике. Постоянные боли были в 69 случаях.

Воспроизведение рефлекторно-болевого синдрома наблюдали практически у всех 44 пациентов, которым выполнили предоперационное пункционное обследование: из дугоотростчатых суставов – у 22, из межпозвонковых дисков на уровне спондилолистеза – у 12, из соседних дисков – у 24, из пораженного и смежного – у 6. В 17 случаях воспроизведение болей было как из дисков, так и из дугоотростчатых суставов. Воспроизведенные боли ликвидировали перед оперативным вмешательством путем химической денервации клинически актуальных дисков и/или дугоотростчатых суставов.

Диагностированы следующие рефлекторно-больные синдромы и/или их сочетание: лумбалгия, отраженные боли в области крестца, тазобедренного сустава или различные участки ног, синдромы трохантериита, коленного эпикондилита, кальканеодинии, метатарзалгии, крампи, нейроостеофиброза и другие проявления. У 49 пациентов отметили вегетативно-сосудистые нарушения в виде ощущения зябкости стоп с одной или обеих сторон, снижения кожной температуры, цианоза или побледнения кожных покровов ног, реовасографических признаков хронического спазма сосудов ног; у 28 – ложную миелогенную перемежающуюся хромоту (синдром псевдоклаудикации) из-за латерального поясничного стеноза: после непро-

**Рис. 3**

Схемы и рентгенограммы при передней декомпрессиивно-стабилизирующей операции в случае сдавления корешка задневерхним углом тела нижележащего позвонка при неполной редукции позвонка:

а – направление и объем резекции тел позвонков (заштриховано) и межтелового спондилодеза;

б – вид пористого винтового имплантата из NiTi, армированного титановым стержнем;

в – спондилолистез L₅ позвонка II–III ст.;

г – после резекции компрессирующего субстрата произведен межтеловой спондилодез L₅–S₁ пористым имплантатом из NiTi

должительной ходьбы пациенты вынуждены стоять согнувшись или садиться на корточки из-за резкого усиления болей в ногах и спине.

Большое значение для хирургической тактики имеет диагностика компрессионного корешкового синдрома, который отличается от псевдорадикулярных болей в ногах локализацией строго в дерматоме сдавленного корешка, распространением до дистальных отделов конечности и сопровождается чувствительными расстройствами в дерматоме сдавленного корешка. Основной причиной обращения к нейрохирургам за оперативной помощью у 48 пациентов была корешковая боль. Синдром компрессии корешка L₄ диагностировали у 2 больных, L₅ – у 6, S₁ – у 18; сдавление двух корешков L₅ – у 8; двух корешков S₁ – у 13; другие сочетания – у 1. У 14 больных была клинически значимая грыжа диска на уровне спондилолистеза, у 18 – на соседнем уровне. У 17 больных с компрессионным корешковым синдромом причиной сдавления был перегиб корешков через задневерхний край нижележащего позвонка в пораженном сегменте; грыжи дисков заднебоковой локализации сдавливали корешок над одноименным позвонком в месте выхода его из дурального мешка. Компрессию корешков псевдоклином Урбана в большинстве случаев локализовали под одноименным позвонком в деформированном межпозвоночном отверстии. Поскольку резекция задневерхнего края нижележащего позвонка при переднем доступе существенно не усложняет переднюю дискэктомию, а редукция позвонка не всегда бывает полной, для большей уверенности в успехе использовали этот дополнительный технический прием.

Результаты оперативного лечения больных зависели от клинических проявлений спондилолистеза, которые весьма многообразны. Рефлекторно-болевые синдромы у 44 пациентов практически регрессировали после предоперационной денервации клинически актуальных дисков и дугоотростчатых суставов, но вторичные дистрофические изменения в периферических тканях в послеоперационном периоде потребовали у некоторых больных дополнительного местного терапевтического воздействия на очаги нейроостеофиброза и триггерные узлы. У больных, которым не выполнили предоперационную пункционную денервацию, рефлекторные синдромы проходили только в тех случаях, когда источник патологической импульсации попадал в зону операции. Результаты лечения у них были достоверно хуже.

У 128 больных, которым выполнили межтеловой спондилодез пористыми армированными имплантатами из NiTi, в среднем через 3 мес. сформировался костно-металлический блок оперированных позвоночно-двигательных сегментов. Заметной потери коррекции оперированных сегментов не наблюдали, что, по-видимому, связано с опорой имплантата на кортикальные пластинки тел позвонков и с большой площадью контакта имплантата с костной тканью. Результаты лечения компрессионных синдромов при спондилоартрозе заслуживают особого внимания, так как они зависят не только от качества декомпрессии, но и от выраженности и длительности сдавления нервно-сосудистых образований. При кауда-синдроме у двух больных, оперированных через 1 и 11 дней, неврологические нарушения прошли вскоре после операции, у третьего больного, оперированного через 8 дней, осталось онемение в аногенитальной области (атоничес-

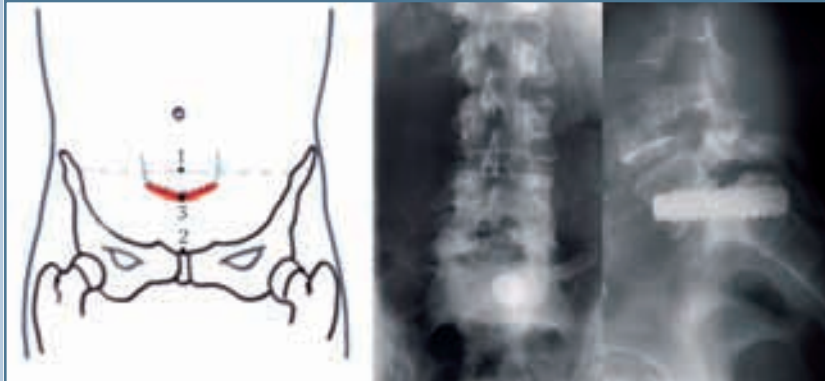**Рис. 4**

Схема и рентгенограммы переднего надлобкового забрюшинного доступа при спондилодезе пористым армированным винтом из NiTi при спондилолистезе II ст.

кий гипорефлекторный тип тазовых нарушений). Неврологические нарушения незначительно регрессировали у 2 пациентов с синдромом миелорадикулоишемии. Корешковый компрессионный синдром прошел сразу после операции у 45 (93,7%) из 48 больных; у 3 неудовлетворительные результаты связаны с техническими погрешностями при удалении костно-хрящевых разрастаний задним доступом.

Ближайшие результаты вентральных и дорсальных оперативных вмешательств сопоставимы. Отметим определенные преимущества вентральных декомпрессивно-стабилизирующих операций при осложненном спондилолистезе, более четко проявляющиеся в отдаленных периодах из-за отсутствия рецидивов грыж дисков и эпидурального фиброза, полноценного сращения тел позвонков.

Наши наблюдения показали, что сопутствующий спондилоартроз, как и остеохондроз, может формиро-

вать компрессионные синдромы в связи с латеральным стенозом и рефлекторно-болевые синдромы, обусловленные патологической импульсацией из парартикулярных тканей. Рефлекторные синдромы спондилоартроза (фасеточный синдром) можно воспроизвести введением раздражающего раствора к дугоотростчатому суставу и ликвидировать последующим введением анестетика. Для закрепления лечебного эффекта к дугоотростчатому суставу для его дезиннервации можно вводить спирт-новокаиновый раствор, выполнять холодноплазменную и высокочастотную деструкцию или криодеструкцию нервных сплетений дугоотростчатого сустава. Результаты указанных методов дезиннервации эффективны и практически не отличаются от дерецепции дисков.

Остается сомнительной необходимость в полной редукции при выраженной степени смещения позвонка, когда могут возникать даже неврологичес-

кие осложнения. Важнее всего добиться возникновения надежного костного блока между позвонками, после чего, как правило, исчезает болевой синдром и человек становится работоспособным [1–8, 11, 16, 19, 20].

Выводы

1. Наряду с синдромом нестабильности, поясничный спондилолистез может клинически проявляться компрессионными и/или рефлекторно-болевыми синдромами.
2. До оперативного вмешательства необходимо с помощью лечебно-диагностической манипуляции выявить источники патологической импульсации (межпозвоночные диски и/или дугоотростчатые суставы при сопутствующем спондилоартрозе), формирующие рефлекторно-болевые синдромы, и ликвидировать их дерецепцией дисков и/или пункционной денервацией пораженных дугоотростчатых суставов.
3. Вентральные декомпрессивно-стабилизирующие операции показаны при сочетании спондилолистеза с компрессией корешков, обусловленной сопутствующими грыжами дисков или задневерхним углом тела нижележащего позвонка, когда полная редукция позвонка невозможна.
4. Использование для переднего межтелового спондилодеза пористых армированных имплантатов из NiTi позволяет провести стабилизацию при любой степени спондилолистеза, обеспечивает первичную надежность фиксации позвоночно-двигательных сегментов и долговременную стабилизацию за счет формирования костно-металлического блока.

Литература

1. Глазырин Д.И., Мухачев В.А. Патогенетическое обоснование оперативных приемов для лечения спондилолистеза // Травматол. и ортопед. России. 1994. № 3. С. 74–78.

Glazyrin D.I., Muhachev V.A. Patogeneticheskoe obosnovanie operativnyh priemov dlya lecheniya spondilolisteza // Travmatol. i ortoped. Rossii. 1994. № 3. S. 74–78.

2. Доценко В.В., Шевелев И.Н., Загородний Н.В. и др. Спондилолистез: передние малоинвазивные операции // Хирургия позвоночника. 2004. № 1. С. 47–54.

- Dotsenko V.V., Shevelev I.N., Zagorodniy N.V. i dr. Spondilolistez: perednie malotraumatchnye operatsii // Hirurgiya pozvonochnika. 2004. № 1. S. 47–54.
3. **Епифанцев А.Г.** Хирургическое лечение спондилолистеза с использованием имплантатов из пористого никелида титана: Автореф. дис. ... канд. мед. наук. Новокузнецк, 1994.
Epifantsev A.G. Hirurgicheskoe lechenie spondilolisteza s ispol'zovaniem implantatov iz poristogo nikelida titana: Avtoref. dis. ... kand. med. nauk. Novokuznetsk, 1994.
 4. **Колотов Е.Б., Булгаков В.Н., Евсюков А.В.** Роль врожденного стеноза межпозвонкового отверстия в хирургическом лечении грыж межпозвонковых дисков // Хирургия позвоночника. 2009. № 1. С. 36–40.
Kolotov E.B., Bulgakov V.N., Evsyukov A.V. Rol' vrozhdennoogo stenoza mezhpozvonkovogo otverstiya v hirurgicheskom lechenii gryzh mezhpozvonkovykh diskov // Hirurgiya pozvonochnika. 2009. № 1. S. 36–40.
 5. **Миронов С.П., Ветрилэ С.Т., Ветрилэ М.С. и др.** Оперативное лечение спондилолистеза позвонка L₅ с применением транспедикулярных фиксаторов // Хирургия позвоночника. 2004. № 1. С. 39–46.
Mironov S.P., Vetrile S.T., Vetrile M.S. i dr. Operativnoe lechenie spondilolisteza pozvonka L5 s primeneniem transpedikulyarnykh fiksatorov // Hirurgiya pozvonochnika. 2004. № 1. S. 39–46.
 6. **Митбрейт И.М.** Спондилолистез. М., 1978.
Mitbreyt I.M. Spondilolistez. M., 1978.
 7. **Мовшович И.А.** Оперативная ортопедия. М., 1995.
Movshovich I.A. Operativnaya ortopediya. M., 1995.
 8. **Осна А.И.** Остеохондрозы позвоночника. Новокузнецк, 1975.
Osna A.I. Osteohondrozy pozvonochnika. Novokuznetsk, 1975.
 9. **Продан А.И.** Ортопедические аспекты хирургического лечения стеноза позвоночного канала // Ортопед., травматол. и протезир. 2005. № 1. С. 93–97.
Prodan A.I. Ortopedicheskie aspekty hirurgicheskogo lecheniya stenoza pozvonochnoogo kanala // Ortoped., travmatol. i protezir. 2005. № 1. S. 93–97.
 10. **Фомичев Н.Г., Симонович А.Е., Байкалов А.А. и др.** Деконпрессивно-стабилизирующие и пластические операции с использованием имплантатов из пористого никелида титана при дегенеративных поражениях поясничного отдела позвоночника // Вестн. травматол. и ортопед. им. Н.Н. Приорова. 2005. № 2. С. 3–10.
Fomichev N.G., Simonovich A.E., Baykalov A.A. i dr. Dekompressivno-stabiliziruyushchie i plasticheskie operatsii s ispol'zovaniem implantatov iz poristogo nikelida titana pri degenerativnykh porazheniyah poyasnichnogo otdela pozvonochnika // Vestn. travmatol. i ortoped. im. N.N. Priorova. 2005. № 2. S. 3–10.
 11. **Boden S.D., Martin C., Rudolph R., et al.** Increase of motion between lumbar vertebrae after excision of the capsule and cartilage of the facets. A cadaver study // J. Bone Joint Surg. Am. 1994. Vol. 76. P. 1847–1853.
 12. **Carreon L.Y., Puno R.M., Dimar J.R., et al.** Perioperative complications of posterior lumbar decompression and arthrodesis in older adults // J. Bone Joint Surg. Am. 2003. Vol. 85. P. 2089–2092.
 13. **Corneford M., Byrod G., Brisby H., et al.** A long term (4- to 12-year) follow-up study of surgical treatment of lumbar spinal stenosis // Eur. Spine J. 2000. Vol. 9. P. 563–570.
 14. **Fox M.W., Onofrio B.M., Hanssen A.D.** Clinical outcomes and radiological instability following decompressive lumbar laminectomy for degenerative spinal stenosis: a comparison of patients undergoing concomitant arthrodesis versus decompression alone // J. Neurosurg. 1996. Vol. 85. P. 793–802.
 15. **Hansraj K.K., O'Leary P.F., Cammisa F.P.Jr., et al.** Decompression, fusion, and instrumentation surgery for complex lumbar spinal stenosis // Clin. Orthop. Relat. Res. 2001. N 384. P. 18–25.
 16. **Molinari R.W., Bridwell K.H., Lenke L.G., et al.** Anterior column support in surgery for high-grade isthmic spondylolisthesis // Clin. Orthop. Relat. Res. 2002. N 394. P. 109–120.
 17. **Ohlin A., Karlsson M., Duppe H., et al.** Complications after transpedicular stabilization of the spine. A survivorship analysis of 163 cases // Spine. 1994. Vol. 19. P. 2774–2779.
 18. **Prolo D.J., Oklund S.A., Butcher M.** Toward uniformity in evaluating results of lumbar spine operations. A paradigm applied to posterior lumbar interbody fusions // Spine. 1986. N 11. P. 601–606.
 19. **Senegas J., Vital J.M., Pointillart V., et al.** Long-term actuarial survivorship analysis of an interspinous stabilization system // Eur. Spine J. 2007. Vol. 16. P. 1279–1287.
 20. **Zucherman J.F., Hsu K.Y., Hartjen C.A., et al.** A multicenter, prospective, randomized trial evaluating the X-STOP interspinous process decompression system for the treatment of neurogenic intermittent claudication: two-year follow-up results // Spine. 2005. Vol. 30. P. 1351–1358.

Адрес для переписки:
Луцик Анатолий Андреевич
654005, Новокузнецк,
ул. Франкфурта, 1–14,
postmastergiduv@rambler.ru

Статья поступила в редакцию 02.07.2010