



ХИРУРГИЧЕСКОЕ ЛЕЧЕНИЕ СУБОКЦИПИТАЛЬНОГО ТУБЕРКУЛЕЗА У ДЕТЕЙ

А.Ю. Мушкин¹, А.В. Алатортцев¹, А.А. Першин¹, Э.В. Ульрих², В.А. Евсеев¹, К.Н. Коваленко¹, Н.А. Советова¹

¹Санкт-Петербургский НИИ фтизиопульмонологии

²Санкт-Петербургская государственная педиатрическая медицинская академия

Представлены клинические случаи хирургического лечения субокципитального туберкулеза у детей в возрасте 7,5 и 12 лет. Описаны клинические и лучевые особенности заболевания, подробно рассмотрены этапы оперативного вмешательства и послеоперационного наблюдения за пациентами. Показано, что применение современных технологий стабилизации краниовертебральной зоны значительно повышает эффективность лечения субокципитального туберкулеза.

Ключевые слова: субокципитальный туберкулез, краниовертебральная зона, хирургическое лечение.

SURGICAL TREATMENT OF SUBOCCIPITAL TUBERCULOSIS IN CHILDREN

A.Yu. Mushkin, A.V. Alatortsev, A.A. Pershin, E.V. Ulrikh, V.A. Evseev, K.N. Kovalenko, N.A. Sovetova

Clinical cases of surgical treatment of suboccipital tuberculosis in two children 7.5 and 12 years of age are presented. Clinical, X-ray, CT, and MRI findings and peculiarities of surgical intervention and postoperative follow-up are described. The application of comprehensive technologies for craniovertebral region stabilization was shown to increase the efficacy of suboccipital tuberculosis treatment.

Key Words: suboccipital tuberculosis, craniovertebral region, surgical treatment.

Hir. Pozvonoc. 2008;(4):51–55.

Поражение субокципитальной (краниовертебральной) области относится к наиболее редким и тяжелым локализациям костно-суставного туберкулеза. Выделение заболевания в самостоятельную нозологическую форму (так называемая позвоночно-субокципитальная болезнь) связано с именем J.N. Rust'a (1834), описавшего специфическое разрушение верхних шейных позвонков со сдавлением продолговатого мозга. В последующем эта патология вошла в литературу под названием «болезнь Руста» (*mallum Rusti*), которую более подробно в 1881–1888 гг. описал O. Lannelong (Цит. по: П.Г. Корнев, 1958).

Под субокципитальным туберкулезом подразумевают специфическое поражение Ос—С₁ (верхнего) и (или) С₁—С₂ (нижнего) суставов головы, в формировании которых участвуют мышечки затылочной кости (*condyli occipitales*) и верхние шейные позвон-

ки (С₁ и С₂). Поражение любых элементов этой функциональной системы приводит к атлантоокципитальной и (или) атлантоаксиальной нестабильности, наиболее грубым вариантом которой является базилярная импрессия. Близость продолговатого мозга и краниальных отделов спинного мозга определяет риск неврологических осложнений, при поздней диагностике представляющих опасность для жизни.

Большинство публикаций, упоминающих патологию, основано на единичных наблюдениях и касается анализа ее клинической и лучевой картин [1, 2, 5, 7–9]. Обобщая литературные данные о 70 больных субокципитальным спондилитом, J. Stecken et al. [9] отметили жалобы на боль в шее у 98% пациентов, ригидность шейных мышц — у 82%, атлантоокципитальные подвывихи — у 68%, лизис боковых масс атланта — у 48%, превертбральные

абсцессы, в том числе сопровождавшиеся дисфагией, — у 77%, признаки спинальной компрессии — у 3%, а также обратили внимание на широкий разброс частоты сочетания патологии с другими локализациями туберкулеза (от 3 до 41% случаев).

Отдавая приоритет специфической противотуберкулезной терапии при данной патологии, исследователи весьма скупо, за исключением единичных работ [4, 6, 10], характеризуют особенности ее хирургического лечения. При этом мы не встретили сообщений об оперативном лечении заболевания у детей, а также об использовании при этой патологии современных методов краниоцервикальной фиксации.

Редкость заболевания, своеобразие его клинических и лучевых проявлений, а также обусловленные этим различия хирургической тактики позволяют нам подробно описать собственные наблюдения.

В СПбНИИФ в течение последних 13 лет наблюдались семь пациентов с субокципитальным туберкулезом, у двух из них заболевание развилось в детском возрасте [5]. Как и у взрослых пациентов, у детей поражение краниовертебральной зоны оказалось одной из локализаций генерализованного специфического процесса. Но в отличие от взрослых, особенностями патологии у детей явились обширные костные разрушения с тяжелыми анатомическими и биомеханическими нарушениями. Явления краниовертебральной нестабильности сопровождались базилярной импрессией и на определенной стадии заболевания стали превалировать в его клинической картине.

Клиническое наблюдение 1. Пациент М., 7,5 лет, поступил с жалобами на шумное дыхание, затруднение глотания, невозможность держать голову в вертикальном положении. Известен семейный контакт с больным туберкулезом, умершим за год до выявления заболевания у мальчика.

Ребенок болен с 6 лет, когда впервые диагностирован туберкулез внутригрудных лимфатических узлов, осложненный бронхолегочным поражением и экссудативным плевритом, по поводу которых получал основной курс противотуберкулезной терапии на протяжении 1 года 4 мес. Боль в шее, головные боли, правосторонняя кривошея появились в 7 лет, сопровождались увеличением шейных лимфатических узлов, в которых после лимфаденэктомии также гистологически верифицировано туберкулезное воспаление. Показанием для направления в СПбНИИФ послужило случайное выявление на рентгенограмме шейного отдела ретрофарингеального абсцесса. Показатели туберкулиновых проб РМ 2ТЕ за период с 2001 до 2006г. колебались от 8 до 15 мм, что соответствует нормергии.

Поступил в состоянии средней тяжести, с признаками хронической интоксикации: снижен аппетит, кожные покровы и видимые слизистые бледные, периоральный цианоз. Обращают на себя внимание шумное носовое дыхание с раздуванием крыльев носа, обильное слюнотечение и нарушение

глотания во сне. Постоянно находится в воротнике Шанца, при снятии которого из-за болей обхватывает голову руками. Правосторонняя кривошея. Двигательных нарушений и нарушений чувствительности нет.

По данным лабораторного исследования, отмечены высокая СОЭ (21 мм/ч) и резко положительные специфические серологические тесты: РНГА-туб ++; РПК-туб 26,0; РПГ-туб 22,0; ИФА-туб 2,485. Туберкулинодиагностика: РМ 2те — р15мм, ГКП — р7; р6; р4; отр. В мазках из носа выделен *Staph. epidermidis*, из зева — *Strept. pneumonia*, *Candida*.

Выявленные на рентгенограммах и КТ изменения органов грудной клетки соответствуют фазе уплотнения и рассасывания туберкулеза внутригрудных лимфатических узлов, костей таза — деструкции правого крестцово-подвздошного сочленения.

Рентгенография шейного отдела позвоночника (рис. 1) определила резкое расширение ретрофарингеального пространства (заглочный абсцесс), деструкцию передней дуги атланта, стеноз позвоночного канала (дислокация задней дуги С₁ кпереди); проксимальную дислокацию зуба С₂ (базилярная импрессия). По КТ шейного отдела позвоночника (рис. 1) выявлены разрушение передней полудуги атланта справа, до канала позвоночной артерии, большой превертебральный абсцесс, дислокация зуба С₂ в большое затылочное отверстие. При доплерографии сосудов головного мозга в области шеи патологических изменений не выявлено.

Неоднократно проводилась пункция заглочного абсцесса, получено от 8,0 до 18,0 мл гноя, из которого выделена культура микобактерий туберкулеза

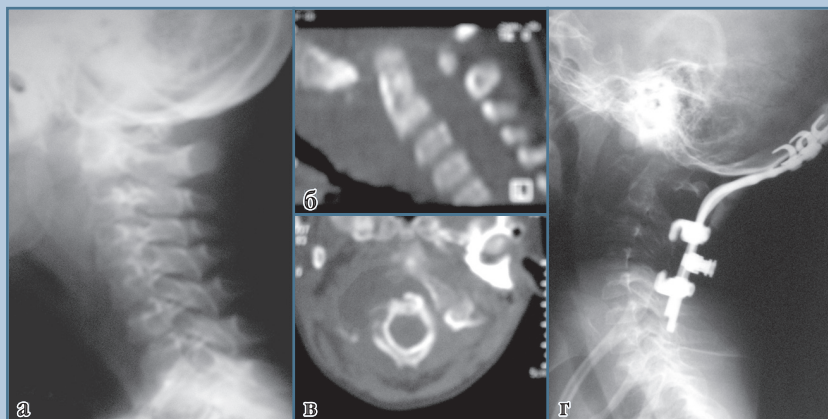


Рис. 1

Рентгенограммы и КТ пациента М., 7 лет, с активным прогрессирующим процессом субокципитального туберкулеза:

а — боковая рентгенограмма шейного отдела позвоночника: отсутствует передняя дуга атланта, дислокация задней дуги С₁ кпереди с сужением позвоночного канала, превертебральный (ретрофарингеальный) абсцесс;

б — боковая реконструкция КТ: отсутствие передней дуги С₁, задняя дуга С₁ смещена кпереди, стенозируя позвоночный канал; зуб С₂ смещен в большое затылочное отверстие;

в — поперечный срез КТ: разрушены правая половина передней полудуги и боковая масса С₁, замещенные контурами абсцесса;

г — боковая рентгенограмма после операции: зуб С₂ низведен ниже входа в большое затылочное отверстие, на фоне фиксирующей конструкции видна тень костного трансплантата, ликвидирован стеноз позвоночного канала на уровне С₁

(МБТ). С учетом особенностей анамнеза и течения заболевания до получения данных о чувствительности к противотуберкулезным препаратам предположена лекарственная устойчивость МБТ.

По результатам обследования установлен диагноз генерализованного туберкулеза с поражением внутригрудных лимфатических узлов, лимфатических узлов шеи и множественными костными поражениями, в том числе активный прогрессирующий субокципитальный туберкулез, одним из проявлений которого является туберкулез сустава Крювелье (поражение передней дуги C_1 и зуба C_2), осложненный заглоточным абсцессом с явлениями обструкции носоглотки, атлантоаксиальной и атлантоокципитальной нестабильностью с базилярной импрессией.

Наличие активной обширной костной деструкции, осложненной абсцессами и краниовертебральной нестабильностью, является абсолютным показанием к оперативному вмешательству. Одномоментно (под одним наркозом) выполнена комбинированная трехэтапная операция.

I этап — положение пациента на спине; с учетом риска повреждения при основном этапе операции *a. vertebralis dextra*, находящейся в абсцессе и возможно эрозированной, проведено ее выделение в правом боковом надключичном треугольнике шеи и превентивное взятие на турникет;

II этап — положение пациента на животе; из срединного разреза выполнена задняя краниоцервикальная фиксация системой «Vertex» в крючковой комплекции и окципитоспондилодез фигурной кортикальной аллокостью; вокруг задней дуги атланта дополнительно проведена лавсановая нить, при фиксации которой к стержням металлоконструкции осуществлена редукция C_1 (рис. 1);

III этап — положение пациента на спине; из трансорального доступа через заднюю стенку глотки проведена некрабсцессэктомия C_1 — C_2 , удалены патологические ткани, представленные большим количеством некротических

масс, тканевого детрита и жидким гноем; вмешательство закончено дренированием ретрофарингеального абсцесса через носовой ход, после чего снят сосудистый турникет с *a. vertebralis dextra* и ушита рана доступа.

В послеоперационном периоде проводились трансфузии эритроцитарной массы, перевязки, симптоматическая терапия. Осуществлена иммобилизация в съемном головодержателе типа Филадельфия. Сразу же после операции нормализовалось дыхание, исчезли явления дисфагии. Частичное расхождение краев послеоперационной раны потребовало ее вторичного ушивания с заживлением. Неврологически — гладкое послеоперационное течение. При рентгенологическом контроле выявлено низведение шейных позвонков до нормального уровня с полной ликвидацией инклинации C_2 .

При исследовании выделенных из абсцесса и операционного материала культур МБТ установлена их устойчивость к большинству противотуберкулезных препаратов основного ряда — тубазиду, стрептомицину, рифампицину, микобутину, этамбутолу, протионамиду и канамицину (S, R, Mb, E, Pt, K), что соответствует мультирезистентности МБТ. Назначена противотуберкулезная терапия пятью препаратами резерва на фоне витаминов группы В и гепатопротекторов. Гистологически подтверждено активное продуктивно-некротическое туберкулезное воспаление.

Выполнены некрэктомия правой подвздошной кости и боковой массы крестца, резекция крестцово-подвздошного сочленения с аллопластикой дефекта, в операционном материале также выделена культура МБТ с множественной устойчивостью.

Послеоперационное течение гладкое. Пациент поставлен на костыли без нагрузки на конечность, частичная опора была разрешена через месяц.

В удовлетворительном состоянии ребенок выписан из клиники через четыре месяца после операции. Продолжена противотуберкулезная терапия по интенсивной фазе пятью препаратами с учетом чувствительности,

носит головодержатель типа Филадельфия, ходит на костылях (ограничена опора на правую нижнюю конечность), получает остеотропную терапию, ФТЛ, ЛФК.

При заочном контроле через 6 мес. и через 1 год субъективных жалоб не предъявляет, продолжает специфическое лечение, двигательную активность не ограничивает. Рентгенологически — положение краниовертебральной области и конструкций стабильно. На КТ — признаки восстановления правой половины передней дуги атланта.

Клиническое наблюдение 2. Пациентка А., 12 лет, рождена от близкородственного брака в третьем поколении. Два сибса умерли в раннем возрасте от инфекционных заболеваний. Часто болеет, с семи месяцев наблюдается фтизиатрами и иммунологами в связи с генерализованной микобактериальной инфекцией на фоне хронической гранулематозной болезни (аналогичный вариант врожденного иммунодефицита диагностирован у младшего брата). С 6 лет постоянно наблюдается в отделении иммунологии Республиканской детской клинической больницы Москвы.

Несмотря на комплексную специфическую, противомикробную и иммунозаместительную терапию, заболевание протекает с рецидивирующим поражением шейных и подмышечных лимфатических узлов, образованием множественных свищей в области шеи. В возрасте 8 лет при молекулярно-генетическом исследовании отделяемого из свищей установлена смешанная микобактериальная инфекция (*M. bovis*, *M. tuberculosis*). При очередном абсцедировании лимфаденита в возрасте 10 лет заболевание осложнилось медиастинитом смешанной (неспецифической и микобактериальной) этиологии.

На фоне стабилизации состояния при лучевом обследовании выявлена деструкция первого и второго шейных позвонков с инклинацией зуба C_2 . Вертебрологами рекомендовано проведение оперативного вмешательства при стабилизации состояния и купировании гнойно-воспалительного процесса, назначено ортезирование воротником

типа Филадельфия, на фоне которого образовался язвенный дефект в области подбородка.

В 10,5 лет перенесла токсический гепатит, после которого отмечено обострение туберкулезного лимфаденита подчелюстной области, в это же время диагностирована левосторонняя пневмония, расцененная как специфическое бронхолегочное поражение. Состояние стабилизировано усилением антибактериальной и противотуберкулезной терапии.

С 11 лет девочка стала жаловаться на онемение в левой руке. Консультирована неврологом, назначена нейротропная терапия. Чуть позже наступило ухудшение состояния в виде нарушения походки. В течение нескольких дней полностью перестала опираться на ноги, усилились парестезии и слабость в руках. Диагностирован вялый тетрапарез, атаксия; менингеальных симптомов нет, координационные пробы не нарушены. При КТ- и МРТ-исследовании (рентгенография малоинформативна) выявлены субтотальная деструкция C_1 со смещением зубовидного отростка C_2 в полость черепа, задняя компрессия ствола мозга на уровне большого затылочного отверстия с расширением спинного

мозга в нижележащих отделах (рис. 2). Признаков наличия абсцессов в области шеи нет.

В этот период ребенок впервые консультирован нами: обращено внимание на множественные рубцы и резко выраженные боли в шее, визуально — ее укорочение (диастаз между подбородком и грудиной составлял около 4 см). Поражение расценено как хроническое течение субокципитального спондилита, а нарастающая неврологическая симптоматика объяснена инклинацией C_2 . Прогнозируя наличие характерного для хронического процесса выраженного фиброизирования тканей, мы расценили проведение одномоментной операционной редукции как крайне рискованное, было решено провести редукцию постепенно методом аппаратной гало-тракции.

Наложена гало-аппарат с одномоментной осевой дистракцией и увеличением подбородочно-грудинного диастаза до 9 см (рис. 2). Несмотря на кажущуюся значительную коррекцию, при контрольном КТ- и МРТ-исследовании изменения положения зубовидного отростка C_2 не отмечены. Однако достигнут выраженный положительный клинический эффект: полностью исчезли боли и в течение нескольких дней

быстро регрессировали неврологические нарушения, что позволило считать нестабильность краниовертебральной зоны ведущим фактором в их генезе. Имобилизация в гало-аппарате проводилась на протяжении двух месяцев, после чего девочка госпитализирована для второго этапа лечения.

При поступлении в клинику самочувствие расценено как удовлетворительное — положительный эмоциональный статус, отсутствуют субъективные жалобы. Множественные лимфатические узлы переднешейной, подбородочной и подчелюстной локализации размером до 1,5–2,0 см, множественные рубцы без свищей. Внутренние органы без особенностей, на обзорной рентгенограмме грудной клетки отсутствуют очаговые и инфильтративные изменения. Положительные специфические серологические реакции на туберкулез (РНГА, РПК, РПГ и ИФА). Неврологические расстройства не выявляются. Лучевая картина (МРТ, КТ) без динамики.

Учитывая значительное улучшение состояния и самочувствия девочки, по согласованию с нейрохирургами мы решили отказаться от проведения операции из переднего доступа и ограни-

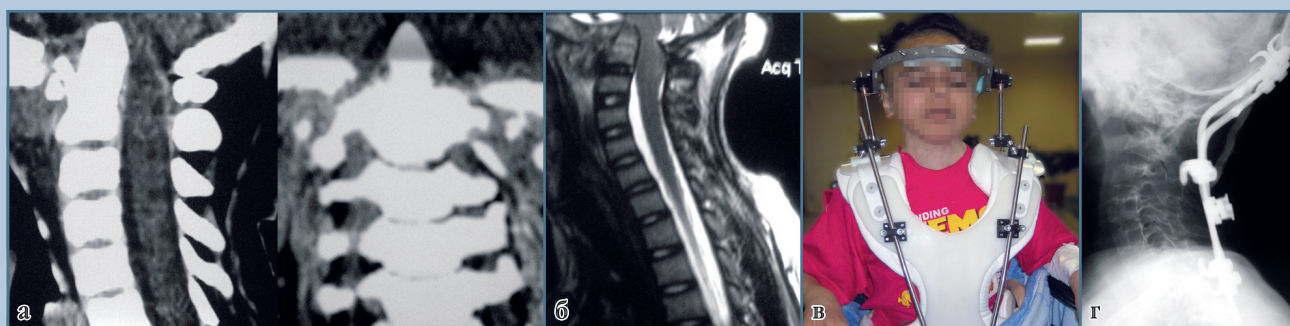


Рис. 2

КТ, МТР и рентгенограмма пациентки А., 12 лет, с хроническим течением субокципитального туберкулеза, стадия затихания:

а – КТ верхнешейного отдела: C_1 позвонок фрагментирован, зуб C_2 смещен в полость черепа;

б – МРТ верхнешейного отдела: передний отдел C_1 четко не дифференцируется в конгломерате тканей, прилежащих к основанию черепа, зуб C_2 смещен краниально, спинной мозг сдавлен на уровне заднего края большого затылочного отверстия;

в – фотография пациентки через 3 ч после наложения гало-аппарата;

г – боковая рентгенограмма после операции

читься задней декомпрессией и стабилизацией краниовертебральной зоны.

В положении пациента на животе без демонтажа гало-аппарата из заднего срединного доступа скелетированы затылочная кость и дуги шейных позвонков. Резецирована смещенная кпереди подвижная задняя дуга атланта. Визуализированы и удалены сдавливающие дуральную оболочку на уровне С₁ рубцовые сращения. Выполнена резекция затылочной кости по краю большого затылочного отверстия на 1 см, при этом дуральный мешок сместился дорсально, появилась его отчетливая пульсация. Установлены опорные крючки конструкции: супраламинарно с двух сторон — на С₃, субламинарно — на С₆ слева и С₇ справа, в затылочную кость — по два крючка с каждой стороны в положении distraction.

Демонтирован гало-аппарат (разъединены кольцо и торакальная часть). Металлоконструкция напряжена при вытяжении за гало-кольцо, установлена поперечная тяга. Проведен *Wake-up test* — активные движения в конечностях сохранены. Выполнен окципитоспондилодез фигурной кортикальной аллокостью, фиксированной к наружной кортикальной пластинке затылочной кости и остистым отросткам С₂ и С₄ лавсановыми нитями. Послойный шов раны. Демонтировано гало-кольцо.

Наложены воротник типа Филадельфия. После пробуждения от наркоза активные движения в конечностях у ребенка сохранены.

Операция проводилась под флуориметрическим контролем кровоснабжения *dura mater*. В момент напряжения конструкции в краниовертебральной зоне отмечено усиление кровотока на 30%.

На фоне гладкого раннего послеоперационного периода на 5-е сут и расширения режима (девочка вертикализована, начата ходьба) отмечено появление правосторонней гемипарезии, снижение мышечной силы в верхних и нижних конечностях, мозжечковые расстройства. При рентгенографии не выявлена дестабилизация металлических конструкций (рис. 2). При ультразвуковом исследовании обнаружена выраженная функциональная лабильность кровотока по магистральным сосудам головы на интра- и экстракраниальном уровнях, что расценено как функциональная постоперационная реакция сосудистого русла краниовертебральной зоны. На фоне сосудистой терапии и постельного режима в течение 10 дней патологическая неврологическая симптоматика купирована и при расширении режима в последующем не возникла. Девочка переведена для дальнейшего

наблюдения в отделение клинической иммунологии.

Осмотрена через пять месяцев при появлении туберкулезного абсцесса в мягких тканях бедра. Двигательный и неврологический статус соответствуют достигнутому после операции. Постоянно носит жесткий воротник. Рентгенография определила, что конструкции стабильны, трансплантат не резорбирован, окципитоспондилодез еще не сформирован. Продолжается лечение.

Заключение

Наши наблюдения подтверждают своеобразие клинических и лучевых проявлений субокципитального туберкулеза. У детей заболевание развивается на фоне массивной диссеминации инфекции и сопровождается тяжелыми анатомо-функциональными нарушениями. Наличие атлантоаксиальной и атлантоокципитальной дислокации требует хирургического лечения, цели которого зависят от индивидуальных особенностей процесса — его активности, остроты, наличия осложнений. Применение современных технологий стабилизации краниовертебральной зоны значительно повышает эффективность лечения субокципитального туберкулеза.

Литература

1. Ветрилэ С.Т., Колесов С.В. Краниовертебральная патология. М., 2007.
2. Желтов И.И. Туберкулез шейного отдела позвоночника у детей. Ташкент, 1967.
3. Корнев П.Г. Костно-суставной туберкулез. Л., 1958.
4. Лавров В.Н., Киселев А.М., Ахмедов Э.С. и др. Тактика диагностики и хирургического лечения спондилитов шейного отдела позвоночника // Актуальные вопросы выявления, диагностики и лечения внелегочного туберкулеза. СПб., 2006. С. 197–200.
5. Советова Н.А., Мушкин А.Ю., Некачалова А.З. Клинико-лучевая диагностика и лечение субокципитального туберкулезного спондилита // Хирургия позвоночника — полный спектр: Тез. докл. конф. М., 2007. С. 143–145.
6. Ibahoin K, Ait Ben Ali A, Choukri M, et al. [Suboccipital tuberculosis: a case report] // Neurochirurgie. 2001. Vol. 47. P. 66–68. French.
7. Krishnan A, Patkar D, Patankar T, et al. Craniovertebral junction tuberculosis: a review of 29 cases // J. Comput. Assist. Tomogr. 2001. Vol. 25. P. 171–176.
8. Ousehal A, Charbi A, Zamiati W, et al. [Imaging findings in 122 cases of Pott's disease] // Neurochirurgie. 2002. Vol. 48. P. 409–418. French.
9. Stecken J, Boissonnet H, Manzo L, et al. [Suboccipital Pott's disease] // Neurochirurgie. 1987. Vol. 33. P. 482–486. French.
10. Wang L.X. Peroral focal debridement for treatment of tuberculosis of the atlas and axis // Chir. J. Orthop. 1981. Vol. 1. P. 207–209.

Адрес для переписки:

Мушкин Александр Юрьевич
194223, Санкт-Петербург,
2-й Мушинский пр., 12, корп. 3,
aymushkin@mail.ru

Статья поступила в редакцию 11.02.2008