



ОСТЕОПЛАСТИКА В СИСТЕМЕ ЛЕЧЕНИЯ ПЕРЕЛОМОВ ТЕЛ ГРУДНЫХ И ПОЯСНИЧНЫХ ПОЗВОНКОВ

В.В. Рерих, М.А. Садовой, Ш.Н. Рахматиллаев
Новосибирский НИИ травматологии и ортопедии

Цель исследования. Оценка эффективности лечения пациентов с повреждениями грудных и поясничных позвонков методом короткосегментарной транспедикулярной фиксации (ТПФ) в сочетании с пластикой тела сломанного позвонка депротеинизированными костными трансплантатами (ДПКТ).

Материал и методы. В исследование включен 101 пациент 37–65 лет с неосложненными переломами тел позвонков грудного и поясничного отделов позвоночника, возникшими на фоне остеопороза. В данной группе больных в 42,6 % случаев диагностированы переломы с раскалыванием (тип А2), в 57,4 % – взрывные переломы (тип А3). Всем пациентам проведена короткосегментарная ТПФ, дополненная транспедикулярной остеопластикой (у 82 – ДПКТ, у 19 – аутокостью).

Результаты. Результаты хирургического лечения прослежены в сроки от 6 до 40 мес. Получены хорошие (79,8 %) и удовлетворительные (20,2 %) результаты. В отдаленных сроках лечения лучшая коррекция компонентов деформаций поврежденного сегмента позвоночника отмечена при использовании ДПКТ.

Заключение. При свежих переломах грудных и поясничных позвонков на фоне остеопороза применение короткосегментарной ТПФ позволяет исправить компоненты деформации поврежденного сегмента позвоночника, а в сочетании с пластикой тела сломанного позвонка ДПКТ сохранить коррекцию и улучшить результаты лечения в отдаленном периоде.

Ключевые слова: переломы грудного и поясничного отделов позвоночника, остеопороз, остеопластика, хирургическое лечение.

APPLICATION OF OSTEOPLASTY FOR COMPLEX TREATMENT OF THE THORACIC AND LUMBAR VERTEBRAE FRACTURES

V.V. Rerikh, M.A. Sadovoy, Sh.N. Rakhmatillaev

Objective. To assess the efficacy of short-segment transpedicular fixation and grafting with deproteinized bone material for injury of thoracic and lumbar vertebrae.

Material and Methods. The study included 101 patients aged 37 to 65 years with uncomplicated osteoporotic fractures of thoracic and lumbar vertebrae. Split fractures (type A2) were identified in 42.6 % of patients, burst fractures (type A3) – in 57.4 %. All patients were treated by short-segment transpedicular fixation and transpedicular osteoplasty with deproteinized bone graft (n = 82) or autograft (n = 19).

Results. Results of surgical treatment were evaluated at 6 to 40 months after operation. Good results were achieved in 79.8 % of cases, satisfactory results – in 20.2 %. The better long-term outcomes of deformity component correction at the injured spinal segment was observed in patients with deproteinized bone grafts.

Conclusion. The use of short-segment transpedicular fixation for acute osteoporotic fracture of the thoracic and lumbar vertebrae provides correction of deformity components at the injured spinal segment, and when combined with deproteinized bone grafting – maintenance of this correction and improvement of long-term results.

Key Words: thoracic and lumbar spine fractures, osteoporosis, osteoplasty, surgical treatment.

Hir. Pozvonoc. 2009;(2):25–34.

Лечение переломов тел грудных и поясничных позвонков, возникших на фоне остеопороза, является актуальной проблемой [3–7, 20].

Выбор приемлемого метода хирургического лечения затруднителен, так как необходим учет типа повреждения, величин посттравматических

деформаций, выраженности остеопороза и связанного с этим снижения прочности костной ткани позвонков [3, 13]. Восстановление опороспособности вентральной колонны позвоночника при переломах позвонков на фоне остеопороза проблематично [14]. В связи с этим на первый план

выходят не имеющие достаточного освещения вопросы, связанные с возможностями использования задней внутренней фиксации и ее эффективности в сочетании с вмешательствами на вентральных отделах позвоночника [36]. Однако толерантность к таким вмешательствам у больных

с остеопорозом низкая в связи с соматическими заболеваниями и возрастом [18, 19]. Альтернативным методом хирургического лечения этих повреждений является задняя внутренняя фиксация с восстановлением объемов разрушенной костной ткани тел позвонков пластическими материалами. Оптимальный вариант — костные материалы, не вызывающие иммунологических реакций и имеющие преимущественно минеральный состав [13, 16].

Противоречивые мнения об эффективности задней внутренней фиксации и транспедикулярной пластики тела при взрывных переломах [11, 35, 41, 43] побудили нас к исследованию, цель которого — оценка эффективности лечения пациентов с повреждениями грудных и поясничных позвонков методом короткосегментарной транспедикулярной фиксации в сочетании с пластикой тела сломанного позвонка депротейнизированными костными трансплантатами (ДПКТ) или аутокостью.

Материал и методы

Проведен ретроспективный анализ хирургического лечения 101 пациента с повреждениями позвоночника грудной и поясничной локализации, возникшими на фоне остеопороза. У двух пациентов имела ирритация спинно-мозговых корешков с уровня сломанных позвонков, у других неврологических нарушений не было. Пациенты в возрасте 37–67 лет ($54,1 \pm 12,7$ года). Среди пострадавших мужчин 44 (44,4%), женщин —

57 (56,6%). Наиболее частыми обстоятельствами возникновения травм были падения с высоты собственного роста (63,4%) и автодорожные происшествия (21,4%), в 15,2% случаев травмы вызваны другими обстоятельствами (поднятие тяжести, занятия спортом). Все пациенты поступили в стационар в первые сутки после травмы.

В комплексное обследование пострадавших включены рентгеноспондилография, денситометрия, многослойная спиральная компьютерная томография (МСКТ). Для верификации переломов использовалась универсальная классификация повреждений позвоночника, предложенная F. Magerl et al. [38]. О степени нестабильности судили по восстановлению и соотношению передней и задней высоты позвонка исходно и после репозиции, осуществлявшейся в положении пациента лежа на спине и максимального разгибания на уровне повреждения [39].

У большинства пациентов повреждения локализованы в грудопоясничном переходном отделе позвоночника (табл. 1).

Остеопороз позвоночника диагностировали при помощи рентгеновской денситометрии, рентгенографии и МСКТ.

Статистическая обработка данных проводилась средствами интегрированной статистической системы «Origin 7.0» [2].

Среди оперированных пациентов с повреждениями вентральной колонны позвоночника в 43 (42,6%) случаях диагностирован перелом типа А2; в 58 (57,4%) — типа А3. У 12 (11,8%) паци-

ентов интраоперационно диагностированы переломы суставных отростков и повреждения меж- и надостистых связок. Степень выраженности остеопороза определялась по денситометрическим показателям (табл. 2).

Выраженность деформаций поврежденного сегмента позвоночника определялась кифозом и индексом клиновидности тела позвонка на рутинных рентгенограммах. Кифоз измерялся от краниальной замыкательной пластинки вышележащего и каудальной — нижележащего интактных позвонков [40]. Индекс клиновидности рассчитывали по формуле соотношения передней высоты поврежденного позвонка и высоты передних отделов смежных тел позвонков [36]. Больным проведено оперативное лечение в виде транспедикулярной фиксации, сочетавшейся с костной пластикой. В первой группе остеопластика 82 (81,2%) пациентам осуществлена ДПКТ, а во второй группе в качестве пластического материала использовали аутокость, взятую из гребня крыла подвздошной кости у 19 (19,8%) пациентов. С целью перераспределения нагрузки на конструкцию и на костную структуру позвонков винты вводили не только в смежные, но и в сломанный позвонок.

Хирургическое вмешательство проводили в соответствии с разработанной нами технологией. Осуществляли задний срединный доступ к позвоночнику со скелетированием остистых отростков, полудужек, задних поверхностей суставных пар, основания поперечных отростков. Расположение и протяженность доступа зависели

Таблица 1
Локализация переломов тел позвонков

Уровень повреждения позвонка	Количество пациентов, n (%)
Th ₁₁	11 (10,9)
Th ₁₂	29 (28,7)
L ₁	41 (40,6)
L ₂	13 (12,9)
L ₃	7 (6,9)

Таблица 2
Частота типов повреждений и выраженность остеопороза в разных возрастных группах (M ± m)

Типы повреждений и Т-критерий	До 40	От 41 до 50	От 51 до 60	От 61 и старше
А2, n	0	11	19	12
А3, n	4	14	27	14
Т-критерий	2,5 ± 0,3 SD	-2,6 ± 0,5 SD	-2,8 ± 0,6 SD	-3,0 ± 0,8 SD

от уровня повреждения и количества поврежденных позвоночных сегментов. В соответствии с анатомическими ориентирами в корнях дужек позвонков, смежных со сломанным, формировали каналы и устанавливали транспедикулярные винты. На одной из сторон закрепляли стержень в винтах и придавали экстензию и дистракцию. На противоположной стороне в педикуле сломанного позвонка формировали канал. Для плотного введения ДПКТ в тело сломанного позвонка использовали предложенное нами устройство для введения костно-пластического материала (заявка на изобретение № 2008123633 с приоритетом от 10.06.2008). Трубчатую часть этого устройства (рис. 1) проводили по сформированному каналу в тело сломанного позвонка таким образом, что концевой отдел подводили в полость между фрагментами тела. Затем через

воронку устройства при помощи толкателя нагнетали ДПКТ (рис. 2). Устройство удаляли, а по каналу вводили транспедикулярно винт, осуществляли закрепление стержня в головках винтов, предварительно придавали дополнительно экстензию и дистракцию. На противоположной стороне демонтировали конструкцию и осуществляли манипуляции, описанные выше. Окончательный монтаж транспедикулярной конструкции проводили последовательно в зависимости от ее типа. В тело сломанного позвонка первой группы пациентов вводили в общем до $6,00 \pm 1,09$ г ДПКТ, что составляло $4,9 \pm 1,5$ см³.

Пациентам второй группы трансплантировали аутокость, взятую из гребня крыла подвздошной кости, определяемую по объему и составляющую $5,2 \pm 1,5$ см³. Правильность введения и выбранного положения

воронки, степень восстановления ventральной высоты тела позвонка контролировали ЭОП (рис. 3). Качество проведения винтов, расположение устройства в позвонках было точнее при использовании навигационных систем.

Результаты

Результаты лечения прослежены в сроки от 6 до 40 мес. Оценку результатов осуществляли при помощи рентгенологического, денситометрического и МСКТ-обследований: оценивали признаки консолидации тела позвонка, выраженность деформаций поврежденного сегмента позвоночника, степень остеопороза; нарушения функциональной дееспособности пациентов и выраженность болевого синдрома изучены при помощи опросника Освестри и ВАШ [23] (табл. 3).



Рис. 1

Устройство для введения костно-пластического материала

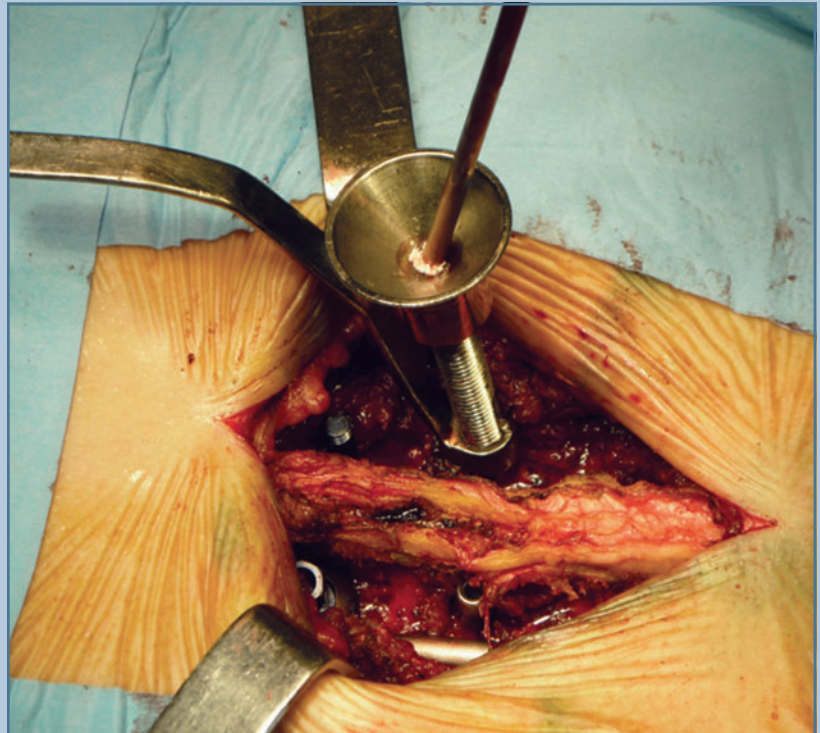


Рис. 2

Депротенинизированный костный трансплантат нагнетается в тело позвонка через воронку устройства при помощи толкателя



Рис. 3

Интраоперационный ЭОП-контроль: депротенизированный костный трансплантат введен, высота тела восстановлена

В общей группе больных (101 человек) при повреждениях типа А2 средняя величина кифотической деформации составила $11,4^{\circ} \pm 8,9^{\circ}$, индекс клиновидности тела поврежденного позвонка — $29,7 \pm 12,3\%$, а при повреждении типа А3 кифоз — $17,8^{\circ} \pm 8,9^{\circ}$, индекс клиновидности — $39,4 \pm 15,1\%$. Т-критерий в среднем составил $-2,8 \pm 0,6$.

В послеоперационном периоде была достигнута значительная коррекция всех компонентов деформации поврежденного сегмента позво-

ночника. Средняя коррекция величины кифотической деформации в группе повреждений типа А2 — $85,3 \pm 10,9\%$, а уменьшение индекса клиновидности — $61,6 \pm 9,3\%$. В группе пациентов с повреждениями типа А3 величина кифотической деформации скорректирована до $1,92^{\circ} \pm 1,70^{\circ}$, то есть на $89,3 \pm 7,1\%$, а индекс клиновидности тела позвонка уменьшился до $13,1 \pm 8,3\%$.

В дооперационном периоде деформация поврежденного сегмента позвоночника в группе пациентов с переломами типа А3 была более выраженной. В результате проведенного оперативного лечения все компоненты деформации поврежденного сегмента позвоночника в большинстве случаев устранены (табл. 4).

В отдаленном периоде денситометрическое обследование в общей группе больных ($n = 101$) показало прогрессирование остеопороза позвоночника до $-3,2 \pm 0,3$ SD. Величина кифотической деформации составила $7,0^{\circ} \pm 4,7^{\circ}$, а индекс клиновидности тела — $12,7 \pm 6,8\%$. При этом в группе пациентов с повреждениями типа А2 величина кифотической деформации составила $6,4^{\circ} \pm 4,2^{\circ}$, индекс клиновидности тела позвонка — $10,3 \pm 6,2\%$. В группе больных с повреждениями типа А3 величина кифотической деформации

— $7,8^{\circ} \pm 5,9^{\circ}$, индекс клиновидности — $13,7 \pm 7,1\%$.

Использование трансплантатов из аутокости дало несколько худшие результаты, на что указывает большее прогрессирование кифотической деформации в отдаленном периоде после операции.

В исследуемых группах величина исходных деформаций позвоночника на уровне перелома не имела различий ($P < 0,05$). После операции отмечена коррекция всех компонентов деформации поврежденного сегмента позвоночника. Однако в отдаленном периоде наблюдения выявлено прогрессирование величин кифоза и клиновидности (табл. 5, 6). В течение 6 мес. после остеопластики костными аутоотрансплантатами имелись признаки резорбции в теле поврежденного позвонка, что привело к значительному увеличению деформаций позвоночника.

Таким образом, как показано в табл. 5, 6, после пластики тела позвонка аутокостью в группе пациентов с повреждениями типа А2 отмечается значительное прогрессирование кифотической деформации поврежденного сегмента позвоночника — до $11,3 \pm 5,1^{\circ}$, индекса клиновидности тела позвонка — до $17,2 \pm 7,1\%$. В группе пациентов с повреждениями типа А3 после использования аутокости

Таблица 3

Сводные показатели для оценки результатов лечения

Параметры	Результат лечения		
	хороший	удовлетворительный	неудовлетворительный
Величина кифоза, град.	0—10	11—15	Более 15
Индекс Освестри, баллы	0—30	31—40	Более 40
Боль по ВАШ, баллы	0—3	4—5	Более 5

Таблица 4

Показатели деформации позвоночника в до- и послеоперационном периодах ($n = 101$; $M \pm m$)

Тип перелома	Кифоз, град.		Индекс клиновидности, %	
	до операции	после операции	до операции	после операции
А2	$11,4 \pm 6,2$	$1,8 \pm 0,6$	$29,7 \pm 12,3$	$11,5 \pm 2,3$
А3	$17,8 \pm 8,9$	$1,92 \pm 1,7$	$39,4 \pm 15,1$	$13,1 \pm 8,3$

Таблица 5

Изменение кифоза поврежденного сегмента позвоночника при трансплантации депротейнизированного костного трансплантата (ДПКТ) и аутокости в ближайшем и отдаленном периодах лечения, град. ($M \pm m$)

Тип перелома	До операции		После операции		В отдаленном периоде	
	ДПКТ	аутокость	ДПКТ	аутокость	ДПКТ	аутокость
A2	11,4 ± 6,2	10,2 ± 4,2	1,8 ± 0,6	1,4 ± 0,4	4,4 ± 4,2	11,3 ± 5,1
A3	17,8 ± 8,9	15,7 ± 6,3	1,92 ± 1,7	2,3 ± 1,9	6,8 ± 5,9	13,2 ± 6,3

Таблица 6

Изменение индекса клиновидности позвонка при трансплантации депротейнизированного костного трансплантата (ДПКТ) и аутокости в ближайшем и отдаленном периоде лечения, % ($M \pm m$)

Тип перелома	До операции		После операции		В отдаленном периоде	
	ДПКТ	аутокость	ДПКТ	аутокость	ДПКТ	аутокость
A2	29,7 ± 12,3	31,3 ± 14,1	11,5 ± 2,3	10,7 ± 8,4	15,2 ± 4,1	17,2 ± 7,1
A3	39,4 ± 15,1	34,2 ± 16,3	13,1 ± 8,3	14,8 ± 7,1	13,7 ± 6,8	20,7 ± 8,4

величина кифотической деформации в отдаленных сроках лечения составила $13,2^\circ \pm 6,3^\circ$, а индекс клиновидности тела позвонка прогрессировал до $20,7 \pm 8,4\%$. Также в данной группе больных отмечено прогрессирование остеопороза позвоночника ($P < 0,05$).

Оценка нарушений функциональной дееспособности пациентов в отдаленных сроках после остеопластики проведена по индексу Освестри и ВАШ. При значениях индекса от 0 до 20% нарушения расценивали как минимальные, от 20 до 40% — как умеренные, от 40 до 60% — как значительные, от 60 до 80% — как инвалидизирующие, а от 80 до 100% — как приковывающие к постели или как преувеличение симптомов.

У 53 пациентов, наряду с величинами кифотической деформации

поврежденного сегмента позвоночника, индекса клиновидности тела позвонка и степени выраженности остеопороза, методом анкетирования оценены степень нарушения функциональной дееспособности и выраженность болевого синдрома. У этих пациентов отмечена умеренная потеря достигнутой во время операции коррекции. У этих больных с повреждениями типа A2 величина кифотической деформации составила $7,4^\circ \pm 4,2^\circ$, индекс клиновидности — $12,3 \pm 6,2\%$, а у пациентов с повреждениями A3 кифотическая деформация составила $12,8^\circ \pm 5,9^\circ$, индекс клиновидности — $14,7 \pm 6,8\%$. Выраженность остеопороза у 53 пациентов, по данным денситометрии, достигала $-3,2 \pm 0,3$ SD.

Результаты остеопластики с точки зрения изменения функциональной дееспособности больных и выраженности болевого синдрома обнадеживающи. Как видно из табл. 7, нарушение функциональной дееспособности у всех 53 пациентов было незначительным. Из них у 39 больных, которым проведена остеопластика ДПКТ, эти нарушения минимальны, а у 14 после трансплантации аутокости — умеренны и близки к критическим показателям индекса Освестри, который в среднем составил $39,5 \pm 12,6\%$; выраженность болевого синдрома в спине — $2,7 \pm 0,7$ балла.

При анализе влияния морфологического характера перелома на исход лечения отмечена взаимосвязь типа перелома и нарушений функциональной дееспособности в отдаленном периоде. Нарушения функциональной

Таблица 7

Показатели индекса Освестри и ВАШ в зависимости от вида костно-пластического материала ($n = 53$; $M \pm m$)

Вид вмешательства	Количество пациентов, n (%)	Болевой синдром по ВАШ, баллы		Индекс Освестри, %
		в спине	в ноге	
ТПФ + остеопластика ДПКТ	39 (74)	2,5 ± 0,4	1,9 ± 0,3	18,7 ± 10,2
ТПФ + остеопластика аутокостью	14 (26)	2,7 ± 0,7	2,1 ± 0,7	39,5 ± 12,6

$P < 0,05$; ТПФ — транспедикулярная фиксация; ДПКТ — депротейнизированный костный трансплантат.

Таблица 8

Показатели индекса Освестри и ВАШ в группе пациентов с разными типами повреждения позвонков (n = 53; M ± m)

Тип повреждения	Индекс Освестри, %	Болевой синдром по ВАШ, баллы	
		в спине	в ноге
A2 (n = 22)	23,7 ± 9,6	1,4 ± 0,3	1,0 ± 0,2
A3 (n = 31)	32,2 ± 12,1	3,5 ± 1,7	2,8 ± 0,5

P < 0,05.

дееспособности более выраженными были в группе больных с повреждениями типа А3 (табл. 8); у 14 из 53 пациентов, которым проведена пластика аутокостью, они более выражены вне зависимости от типа перелома.

Таким образом, по клинорентгенологическим данным и на основании анкет-опросников все больные удовлетворены результатами лечения. При этом результаты остеопластики в 79,8% случаев оценены как удовлетворительные, в 20,2% — как хорошие.

В процессе хирургического лечения больных с переломами тел позвонков грудного и поясничного отделов позвоночника, возникших на фоне остеопороза, нами выделено две группы осложнений, которые обозначили как легкие и тяжелые. К легким осложнениям отнесены те, которые получены в раннем постоперационном периоде и связаны с заживлением раны. К тяжелым отнесены те, которые связаны с техникой выполнения оперативного вмешательства.

Осложнения, связанные с заживлением операционных ран, выявлены у трех больных. В раннем постоперационном периоде у одного больного наблюдалось воспаление хирургического доступа. На бактериологических посевах отделяемого раны патологической микрофлоры не обнаружено. Пациент наблюдался в стационарных условиях и выписан после заживления ран. У двух больных в послеоперационном периоде наблюдалась субфебрильная температура без признаков воспалительного процесса в области вмешательства и со стороны внутренних органов. Боль-

ные выписаны в удовлетворительном состоянии после купирования этих явлений на амбулаторное лечение.

Тяжелых осложнений в виде неврологического дефицита после операции, перелома конструкций в отдаленном периоде в данной группе больных не наблюдали.

Клинический случай. Пациент К., 63 лет, поступил в клинику в порядке неотложной помощи. Травму получил в результате падения с высоты собственного роста. При обследовании установлены закрытый неосложненный неполный взрывной перелом тела L₁ позвонка со смещением фрагментов в сторону позвоночного канала на 5% (тип А3.1), остеопороз позвоночника 3-й степени; Т-критерий — 2,6 (рис. 4). С учетом величины кифоти-

ческой деформации (17°) на уровне Th₁₂-L₁ позвонков, индекса клиновидности тела поврежденного позвонка (38%) и наличия множества сопутствующих заболеваний проведено оперативное лечение в объеме транспедикулярной фиксации Th₁₂-L₁-L₂ позвонков и остеопластики тела L₁ позвонка ДПКТ. Операцию выполняли из дорсального доступа. Целью данного хирургического лечения являлись коррекция деформации позвоночника, создание стабильности в области повреждения для профилактики прогрессирования деформации позвоночника и ранней активизации пациента (рис. 5). В отдаленных сроках после остеопластики прогрессирование деформации поврежденного сегмента позвоночника не отмечено (рис. 6).

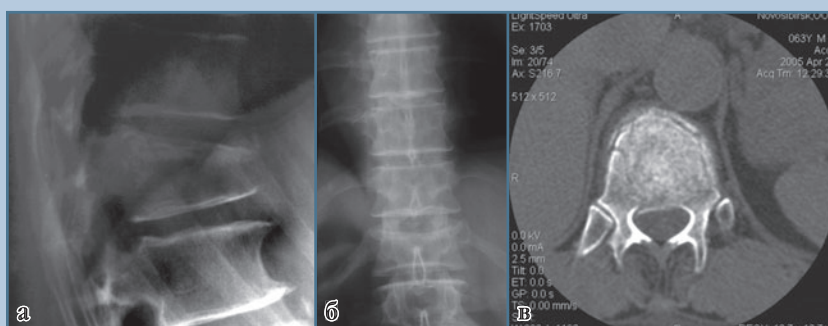
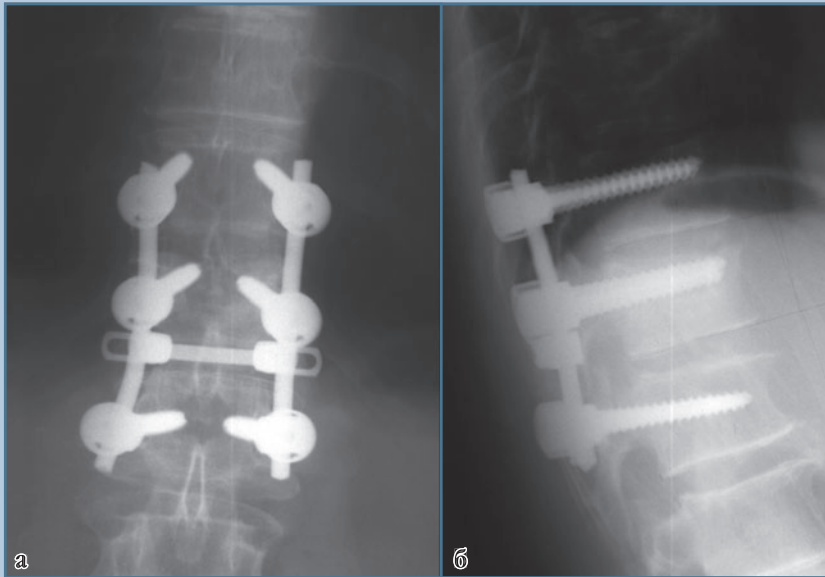


Рис. 4

Дооперационные рентгенограммы и КТ пациента К., 63 лет, с неполным взрывным переломом тела Th₁₂ позвонка (А3.1), остеопорозом позвоночника:

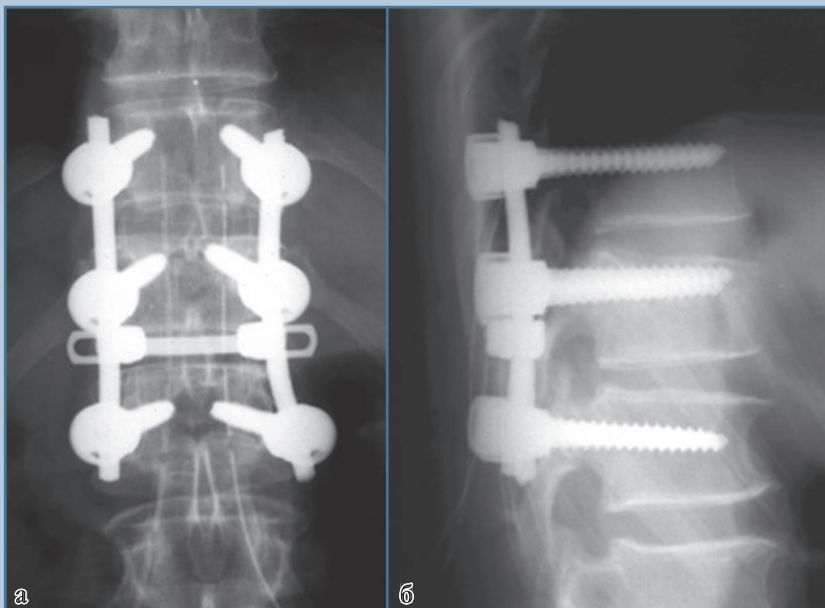
- а — прямая проекция;
- б — боковая проекция;
- в — аксиальный скан Th₁₂ позвонка: смещение фрагмента в позвоночный канал

**Рис. 5**

Послеоперационные рентгенограммы позвоночника пациента К., 63 лет:

а – прямая проекция;

б – боковая проекция

**Рис. 6**

Рентгенограммы позвоночника пациента К., 63 лет, через один год после операции:

а – прямая проекция;

б – боковая проекция

Обсуждение

Появление современных высокоинформативных методов обследования (МСКТ, МРТ, денситометрия) позволяет достаточно точно диагностировать патологические изменения анатомии и структуры позвоночника, лежащие в основе повреждения позвонков на фоне остеопороза [10, 15, 24, 27]. Это обусловило дифференцированный подход к хирургическому лечению повреждений позвоночника с определением анатомически обоснованных показаний к каждому из видов хирургического вмешательства [21, 25, 29, 42, 44].

Задняя фиксация позвонков транспедикулярными или ламинарными конструкциями при их повреждениях на фоне остеопороза считалась наиболее успешным хирургическим методом [30]. Но для эффективности ее применения требуются увеличение точек контакта металлоконструкций с костной тканью, удлинение протяженности фиксации [30]. Это, в свою очередь, приводит к ограничению движений, усугублению степени выраженности остеопороза и дегенеративных процессов в позвоночнике. Вместе с тем при переломах тел позвонков, возникших на фоне остеопороза, хирургические вмешательства на вентральных отделах позвоночника во многих случаях считают методом выбора [33, 34].

Однако этот метод оперативного лечения переломов тел позвонков не является универсальным. Сниженная механическая резистентность костной ткани при остеопорозе позвонков значительно уменьшает возможности коррекции посттравматической деформации при использовании вентральной фиксации, спондилодеза и ухудшает исход лечения [32]. С нашей точки зрения, вмешательство на вентральных отделах позвоночника следует рассматривать как операцию, направ-

ленную, главным образом, на восстановление анатомических соотношений в поврежденном сегменте позвоночника на фоне остеопороза, которая должна быть дополнена эффективной задней внутренней фиксацией. При этом для применения этапного оперативного лечения данной категории пациентов необходимо учитывать характер повреждения тел позвонков, степень выраженности остеопороза и соматическое состояние больных [8].

Широко распространенная пластика тела позвонка (вертебропластика, кифопластика) без задней фиксации имеет положительный результат в раннем послеоперационном периоде. Однако в последующем приводит к постепенному прогрессированию деформаций поврежденного сегмента позвоночника, что является одной из причин усугубления болевого синдрома и по результативности в отдаленном периоде сравнивается с результатами консервативного лечения тяжелых повреждений тел позвонков [9, 26, 31].

Следует отметить, что эффективность этих методов лечения снижается при нестабильности, обусловленной повреждением задних костно-связочных структур позвоночника. Снижение прочности кости позвонка при остеопорозе касается прежде всего его тела. Губчатая костная ткань, теряя минеральный компонент, с одновременным разрушением белкового матрикса приобретает необратимые изменения, касающиеся несения нагрузки ventральной колонной позвоночника [1, 20, 28].

Это прежде всего касается снижения пределов переносимых нагрузок на ventральную колонну позвоночника, и превышение этих величин непременно ведет к разрушению кости тела позвонка. Причем следует отметить, что перераспределение способности нести нагрузку происходит в пользу костных структур позвонка, являющихся структурными компонентами задней опорной колонны. Эти изменения способствуют большей возможности реализаци-

ии флекссионных нагрузок, приводящих, как правило, к сжатию тела позвонка, перелому компактного компонента пластинок и костных балочек из-за сниженной твердости и эластичности [28].

Чем более выражена общая составляющая кифотического изгиба позвоночника, тем более опасна сгибающая нагрузка с точки зрения получения перелома [17—19, 22].

Энергичность, величина и продолжительность насилия определяют тяжесть наступающего повреждения. Медленно нарастающая нагрузка приводит к постепенному большому количеству переломов костных структур тела позвонка. Из-за большого межбалочного пространства сломанные трабекулы заполняют их, что приводит в основном к снижению всей высоты тела, а при выраженном флекссионном усилии больше страдают ventральные отделы. Быстрое возрастание вертикальной нагрузки приводит к перелому истонченной кортикальной пластинки как в ventральных отделах, так и в дорсальных. Разрушенная костная ткань стремится в межпедикулярное пространство тем сильнее, чем более выражена компонента сгибания, что приводит к выдавливанию кости в позвоночный канал [37]. Проникновение в расширенные межбалочные пространства сломанных фрагментов трабекул уменьшает распространение общего количества кости в просвет канала. Это является одной из основных причин меньшего количества неврологических осложнений при взрывных переломах позвонков, возникающих на фоне остеопороза в остром периоде травмы [12]. Этим же обусловлена меньшая частота флекссионно-дистракционных повреждений позвоночника у пациентов с выраженными степенями остеопороза, потому что ломающиеся ventральные отделы позвонка снижают вероятность разрывающего разрушения структур задней колонны. По-видимому, этим обусловлено небольшое количество (11,8%) повреждений задних кост-

но-лигаментозных структур позвоночника в группе оперированных нами пациентов.

Остеопороз чаще встречается у пациентов пожилого возраста, когда межпозвонковые диски имеют тенденцию к эволюционному фибротизированию. В результате ткань дисков, смежных со сломанным позвонком, редко интерпонирует между фрагментами, даже вероятнее то, что фрагменты проникают в разрывы фиброзной ткани диска, поэтому их посттравматическая дегенерация в меньшей степени обуславливает наступающие деформации поврежденного позвоночного сегмента, чем в случаях при отсутствии остеопороза позвонков.

В группе пациентов с переломами тел позвонков типа А3 во всех случаях отмечено смещение костных фрагментов в позвоночный канал от 5 до 54% переднезаднего его размера. Лишь в двух случаях наблюдалась ирритация спинно-мозговых корешков, возникавшая при движениях пациента и исчезающая в положении лежа. В послеоперационном периоде эти приходящие неврологические нарушения исчезли, а при контрольном КТ-обследовании выявлено уменьшение смещения костного фрагмента в позвоночный канал.

Основная деформация является следствием разрушения тела позвонка, подвергающегося резорбции во время консолидации. Исходя из этого, сохранение формы тела позвонка является тем необходимым условием, которое обеспечивает профилактику посттравматического сегментарного кифоза. Используемая нами короткосегментарная фиксация позвоночных сегментов с остеопластикой тела позвонка позволила восстановить в большей степени высоту тела, а плотное заполнение создавшейся полости дополнило эффект восстановления, хотя и неполного, утраченной способности ventральной колонны нести нагрузку.

Несколько больше величина кифотической деформации у паци-

ентов, которым проведена пластика тела позвонка аутокостью, по-видимому, это связано с тем, что наполнение костного дефекта тела позвонка проводилось костной тканью, подверженной остеопоротическим изменениям, поэтому при ее введении плотное наполнение и создание механической прочности не достигнуты. По рентгенологическим данным, структура костной ткани сломанного позвонка в период до 6 мес. не была выра-

женной, лишь в последующие сроки отмечалось усиление рентгенологической тени, связанное с консолидацией тела. Прогрессирование деформации происходило до наступления периода консолидации тела позвонка в случаях отсутствия прогрессирования остеопороза. Несомненным фактором, влияющим на результаты лечения, является и течение остеопороза как заболевания, поэтому остеотропная терапия является необходимой во всех периодах лечения больных.

Заключение

При свежих переломах грудных и поясничных позвонков на фоне остеопороза применение короткосегментарной транспедикулярной фиксации позволяет исправить компоненты деформации поврежденного сегмента позвоночника, а в сочетании с пластикой тела сломанного позвонка ДПКТ — сохранить коррекцию и улучшить результаты лечения в отдаленном периоде.

Литература

1. **Беневоленская Л.И.** Руководство по остеопорозу. М., 2003.
2. **Боровиков, В.П., Боровиков И.П.** STATISTICA: Статистический анализ и обработка данных в среде Windows. М., 1997.
3. **Дулаев А.К., Орлов В.П., Дыдыкин А.В.** Лечение больных с патологическими переломами позвонков на фоне остеопороза с использованием современных хирургических технологий // VII съезд травматологов-ортопедов России: Тез. докл. Новосибирск, 2002. Т. 1. С. 74.
4. **Евстигнева Л.П., Лесняк О.М., Пивень А.И.** Эпидемиология остеопоротических переломов позвоночника // Остеопороз и остеопатия. 2001. № 2. С. 60–67.
5. **Исламов С.А., Никитин В.В., Еникеев Р.И. и др.** Компрессионные неосложненные переломы тел нижнегрудных и поясничных позвонков при остеопорозе и их лечение // VII съезд травматологов-ортопедов России: Тез. докл. Новосибирск, 2002. Т. 1. С. 82.
6. **Лоренс-Ригтз Б., Мелтон Д.** Остеопороз: этиология, диагностика, лечение. М., 2000.
7. **Михайлов Е.Е., Беневоленская Л.И., Мылов Н.М.** Распространенность переломов позвоночника в популяционной выборке лиц старше 50 лет // Вестн. травматол. и ортопед. им. Н.Н. Приорова. 1997. № 3. С. 20–26.
8. **Рахматиллаев Ш.Н., Рерих В.В., Садовой М.А.** Особенности лечения переломов тел позвонков на фоне остеопороза // Хирургия позвоночника. 2006. № 2. С. 43–47.
9. **Рерих В.В., Рахматиллаев Ш.Н., Жеребцов С.В.** Вертебропластика в восстановлении опороспособности ventральной колонны // Всерос. науч.-практ. конф. с междунар. участием, посвящ. 15-летию создания отделения нейрохирургии: Тез. докл. Курган, 2008. С. 89.
10. **Смирнова А.В., Лепарский Е.А., Власова И.С. и др.** Инструментальная диагностика остеопороза // Проблемы остеопороза в ревматологии / Под ред. Е.Л. Насонова. М., 1997. С. 61–82.
11. **Alanay A., Acaroglu E., Yazici M., et al.** The effect of transpedicular intracorporeal grafting in the treatment of thoracolumbar burst fractures on canal remodeling // Eur. Spine J. 2001. Vol. 10. P. 512–516.
12. **Baba H., Maezawa Y., Kamitani K., et al.** Osteoporotic vertebral collapse with late neurological complications // Paraplegia. 1995. Vol. 33. P. 281–289.
13. **Bai B., Jazrawi L.M., Kummer F.J., et al.** The use of an injectable, biodegradable calcium phosphate bone substitute for the prophylactic augmentation of osteoporotic vertebrae and the management of vertebral compression fractures // Spine. 1999. Vol. 24. P. 1521–1526.
14. **Belkoff S.M., Mathis J.M., Fenton D.C., et al.** An ex vivo biomechanical evaluation of an inflatable bone tamp used in the treatment of compression fracture // Spine. 2001. Vol. 26. P. 115–156.
15. **Caligiuri P., Giger M.L., Favus M.J., et al.** Computerized radiographic analysis of osteoporosis: preliminary evaluation // Radiology. 1993. Vol. 186. P. 471–474.
16. **Chapman M.W., Bucholz R., Cornell C.** Treatment of acute fractures with a collagen-calcium phosphate graft material. A randomized clinical trial // J. Bone Joint Surg. Am. 1997. Vol. 79. P. 495–502.
17. **Cook D.J., Guyatt G.H., Adachi J.D., et al.** Development and validation of the mini-osteoporosis quality of life questionnaire (OQLQ) in osteoporotic women with back pain due to vertebral fractures. Osteoporosis Quality of Life Study Group // Osteoporos. Int. 1999. Vol. 10. P. 207–213.
18. **Cook D.J., Guyatt G.H., Adachi J.D., et al.** Quality of life issues in women with vertebral fractures due to osteoporosis // Arthritis Rheum. 1993. Vol. 36. P. 750–756.
19. **Culham E.G., Jimenez H.A., King C.E.** Thoracic kyphosis, rib mobility, and lung volumes in normal women and women with osteoporosis // Spine. 1994. Vol. 19. P. 1250–1255.
20. **Cummins S.R., Kelsey J.L., Nevitt M.C., et al.** Epidemiology of osteoporosis and osteoporotic fractures // Epidemiol. Rev. 1985. Vol. 7. P. 178–208.
21. **Coe J.D., Warden K.E., Herzig M.A., et al.** Influence of bone mineral density on the fixation of thoracolumbar implants. A comparative study of transpedicular screws, laminar hooks, and spinous process wires // Spine. 1990. Vol. 15. P. 902–907.
22. **De Smet A.A., Robinson R.G., Johnson B.E., et al.** Spinal compression fractures in osteoporotic women: patterns and relationship to hyperkyphosis // Radiology. 1988. Vol. 166. P. 497–500.
23. **Fairbank J.C., Pynsent P.B.** The Oswestry Disability Index // Spine. 2000. Vol. 25. P. 2940–2952.
24. **Frager D., Elkin C., Swerdlow M., et al.** Subacute osteoporotic compression fracture: misleading magnetic resonance appearance // Skeletal Radiol. 1988. Vol. 17. P. 123–126.
25. **Garfin S.R., Yuan H.A., Reiley M.** New technologies in spine: kyphoplasty and vertebroplasty for the treatment of painful osteoporotic compression fractures // Spine. 2001. Vol. 26. P. 1511–1515.
26. **Grados F., Depriester C., Cayrolle G., et al.** Long-term observations of vertebral osteoporotic fractures treated by percutaneous vertebroplasty // Rheumatology (Oxford). 2000. Vol. 39. P. 1410–1414.
27. **Grampp S., Jergas M., Lang P., et al.** Quantitative CT assessment of the lumbar spine and radius in patients with osteoporosis // AJR. Am. J. Roentgenol. 1996. Vol. 167. P. 133–140.
28. **Greenspan S.L., Maitland-Ramsey L., Myers E.** Classification of osteoporosis in the elderly is dependent on site-specific analysis // Calcif. Tissue Int. 1996. Vol. 58. P. 409–414.

29. **Katonis P.G., Tzermiadianos M.N., Paskou N., et al.** Principles of surgical management of the osteoporotic spine // SPINEWEEK 2004. Porto, Portugal, May 30 – June 5, 2004. Abstracts and Posters. P. 415.
30. **Hasegawa K., Takahashi H.E., Uchiyama S., et al.** An experimental study of a combination of method using a pedicle screw and laminar hook for the osteoporotic spine // Spine. 1997. Vol. 22. P. 958–963.
31. **Verlaan J.J., Dhert W.J., Verbout A.J., et al.** Balloon vertebroplasty in combination with pedicle screw instrumentation: a novel technique to treat thoracic and lumbar burst fractures // Spine. 2005. Vol. 30. P. E73–E79.
32. **Kaneda K., Abumi K., Fujiya M.** Burst fractures with neurologic deficits of the thoracolumbar-lumbar spine. Results of anterior decompression and stabilization with anterior instrumentation // Spine. 1984. Vol. 9. P. 788–795.
33. **Kaneda K., Ito M., Taneichi H., et al.** Osteoporotic posttraumatic vertebral collapse with neurological deficits of the thoracolumbar spine: anterior decompression and reconstruction // Rinsho Seikei Geka. 1996. Vol. 31. P. 463–470.
34. **Kaneda K., Asano S., Hashimoto T., et al.** The treatment of osteoporotic-posttraumatic vertebral collapse using the Kaneda device and a bioactive ceramic vertebral prosthesis // Spine. 1992. Vol. 17. P. S295–S303.
35. **Кноп С., Fabian H.F., Bastian L., et al.** Late results of thoracolumbar fractures after posterior instrumentation and transpedicular bone grafting // Spine. 2001. Vol. 26. P. 88–99.
36. **Korovessis P.G., Baikousis A., Stamatakis M.** Use of the Texas Scottish Rite Hospital Instrumentation in the treatment of thoracolumbar injuries // Spine. 1997. Vol. 22. P. 882–888.
37. **Langrana N.A., Harten R.D., Lin D.C., et al.** Acute thoracolumbar burst fracture: a new view of loading mechanisms // Spine. 2002. Vol. 27. P. 498–508.
38. **Magerl F., Aebi M., Gertzbein S.D., et al.** A comprehensive classification of thoracic and lumbar injuries // Eur. Spine J. 1994. Vol. 3. P. 184–201.
39. **McCormack T., Karaikovic E., Gaines R.W.** The load sharing classification of spine fractures // Spine. 1994. Vol. 19. P. 1741–1744.
40. **McLain R.F., Sparling E., Benson D.R.** Early failure of short-segment pedicle instrumentation for thoracolumbar fractures. A preliminary report // J. Bone Joint Surg. Am. 1993. Vol. 75. P. 162–167.
41. **Mermelstein L.E., McLain R.F., Yerby S.A.** Reinforcement of thoracolumbar burst fractures with calcium phosphate cement: A biomechanical study // Spine. 1998. Vol. 23. P. 664–670.
42. **Phillips F.M.** Minimally invasive treatments of osteoporotic vertebral compression fractures // Spine. 2003. Vol. 28. P. S45–S53.
43. **Toyone T., Tanaka T., Kato D., et al.** The treatment of acute thoracolumbar burst fractures with transpedicular intracorporeal hydroxyapatite grafting following indirect reduction and pedicle screw fixation: a prospective study // Spine. 2006. Vol. 31. P. E208–E214.
44. **Watts N.B., Harris S.T., Genant H.K.** Treatment of painful osteoporotic vertebral fractures with percutaneous vertebroplasty or kyphoplasty // Osteoporos. Int. 2001. Vol. 12. P. 429–437.

Адрес для переписки:

Рерих Виктор Викторович
630091, Новосибирск, ул. Фрунзе, 17,
НИИТО,
VRerih@niito.ru

Статья поступила в редакцию 01.03.2009